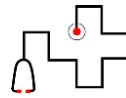


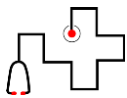
17e Journée des Pédiatres des Urgences
29 septembre 2017

Douleurs thoraciques

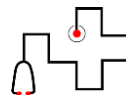

Dr Claire de Jorna - Lecouvey
Urgences pédiatriques CHRU Lille



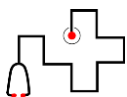
Introduction



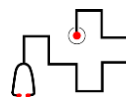
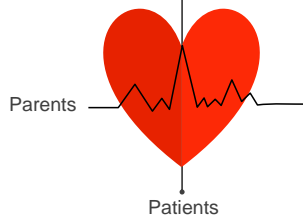
Introduction



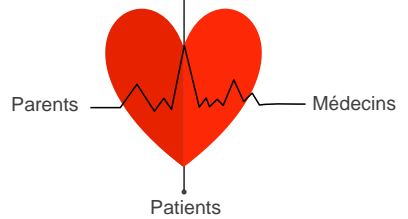
Introduction

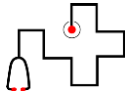


Introduction



Introduction



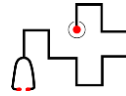


Fréquent

Introduction




Bégin



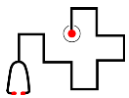
Traitable

Introduction



Grave

Urgent



Introduction

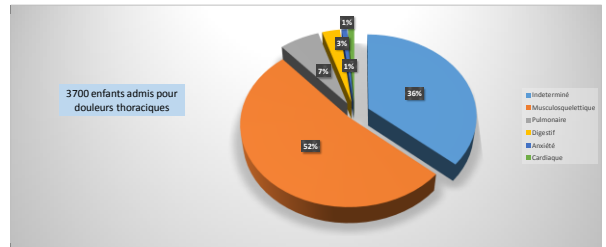
Comment optimiser les examens complémentaires sans risquer de passer à coté d'une cause cardiaque ou traitable?

Etiologies



PEDIATRICS

Saleeb, 2011. Effectiveness of Screening for Life-Threatening Chest Pain in Children



Etiologies



- Musculo-squelettiques
- Pulmonaires
- Digestives
- Anxiété
- Cardiaques

Etiologies

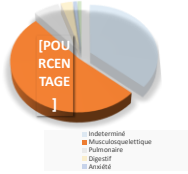


- Musculo-squelettiques
- Pulmonaires
- Digestives
- Anxiété
- Cardiaques

Etiologies



	Musculo-squelettiques
	Pulmonaires
	Digestives
	Anxiété
	Cardiaques



Etiologies



	Musculo-squelettiques
	Pulmonaires
	Digestives
	Anxiété
	Cardiaques

Localisées

Etiologies



	Musculo-squelettiques
	Pulmonaires
	Digestives
	Anxiété
	Cardiaques

Localisées

Reproductibles à la palpation

Etiologies



	Musculo-squelettiques
	Pulmonaires
	Digestives
	Anxiété
	Cardiaques

Localisées

Reproductibles à la palpation

Tuméfaction locale

Etiologies



	Musculo-squelettiques
	Pulmonaires
	Digestives
	Anxiété
	Cardiaques

- o Musculaire
- o Intercostale
- o Traumatique
- o Zona
- o Slipping rib Syndrome
- o Precordial Catch Syndrome
- o Costo-chondrite
- o Syndrome de Tietze

Etiologies



	Musculo-squelettiques
	Pulmonaires
	Digestives
	Anxiété
	Cardiaques

- o Musculaire
- o Intercostale
- o Traumatique
- o Zona
- o Slipping rib Syndrome
- o Precordial Catch Syndrome
- o Costo-chondrite
- o Syndrome de Tietze

Etiologies



	Musculo-squelettiques
	Pulmonaires
	Digestives
	Anxiété
	Cardiaques

- Musculaire
- Intercostale
- Traumatique
- Zona
- Slipping rib Syndrome
- Precordial Catch Syndrome
- Costo-chondrite
- Syndrome de Tietze

Etiologies



	Musculo-squelettiques
	Pulmonaires
	Digestives
	Anxiété
	Cardiaques

- Musculaire
- Intercostale
- Traumatique
- Zona
- Slipping rib Syndrome
- Precordial Catch Syndrome
- Costo-chondrite
- Syndrome de Tietze

Etiologies



	Musculo-squelettiques
	Pulmonaires
	Digestives
	Anxiété
	Cardiaques

- Musculaire
- Intercostale
- Traumatique
- Zona
- Slipping rib Syndrome
- Precordial Catch Syndrome
- Costo-chondrite
- Syndrome de Tietze

Etiologies



	Musculo-squelettiques
	Pulmonaires
	Digestives
	Anxiété
	Cardiaques

- Musculaire
- Intercostale
- Traumatique
- Zona
- Slipping rib Syndrome
- Precordial Catch Syndrome
- Costo-chondrite
- Syndrome de Tietze

Etiologies



	Musculo-squelettiques
	Pulmonaires
	Digestives
	Anxiété
	Cardiaques

- Musculaire
- Intercostale
- Traumatique
- Zona
- Slipping rib Syndrome
- Precordial Catch Syndrome
- Costo-chondrite
- Syndrome de Tietze

Etiologies



	Musculo-squelettiques
	Pulmonaires
	Digestives
	Anxiété
	Cardiaques

- Musculaire
- Intercostale
- Traumatique
- Zona
- Slipping rib Syndrome
- Precordial Catch Syndrome
- Costo-chondrite
- Syndrome de Tietze

Etiologies



	Musculo-squelettiques
	Pulmonaires
	Digestives
	Anxiété
	Cardiaques

- Musculaire
- Intercostale
- Traumatique
- Zona
- Slipping rib Syndrome
- Precordial Catch Syndrome
- Costo-chondrite
- **Syndrome de Tietze**

Etiologies



	Musculo-squelettiques
	Pulmonaires
	Digestives
	Anxiété
	Cardiaques

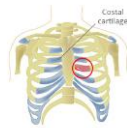Costo-chondrite

Etiologies



	Musculo-squelettiques
	Pulmonaires
	Digestives
	Anxiété
	Cardiaques

Costo-chondrite

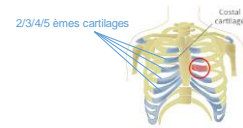


Etiologies



	Musculo-squelettiques
	Pulmonaires
	Digestives
	Anxiété
	Cardiaques

Costo-chondrite



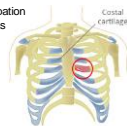
Etiologies



	Musculo-squelettiques
	Pulmonaires
	Digestives
	Anxiété
	Cardiaques

Costo-chondrite

- Reproduite à la palpation et mouvements du bras



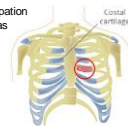
Etiologies



	Musculo-squelettiques
	Pulmonaires
	Digestives
	Anxiété
	Cardiaques

Costo-chondrite

- Reproduite à la palpation et mouvements du bras
- Plusieurs localisations



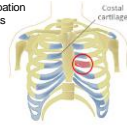
Etiologies



Musculo-squelettiques
Pulmonaires
Digestives
Anxiété
Cardiaques

Costo-chondrite

- Reproduite à la palpation et mouvements du bras
- Plusieurs localisations
- Pas de tuméfaction



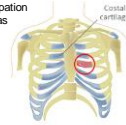
Etiologies



Musculo-squelettiques
Pulmonaires
Digestives
Anxiété
Cardiaques

Costo-chondrite

- Reproduite à la palpation et mouvements du bras
- Plusieurs localisations
- Pas de tuméfaction (≠ Syndrome de Tietze)



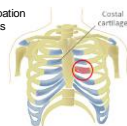
Etiologies



Musculo-squelettiques
Pulmonaires
Digestives
Anxiété
Cardiaques

Costo-chondrite

- Reproduite à la palpation et mouvements du bras
- Plusieurs localisations
- Pas de tuméfaction (≠ Syndrome de Tietze)



Etiologies



Musculo-squelettiques
Pulmonaires
Digestives
Anxiété
Cardiaques

Costo-chondrite

Examens complémentaires:

Etiologies



Musculo-squelettiques
Pulmonaires
Digestives
Anxiété
Cardiaques

Costo-chondrite

Examens complémentaires: **AUCUN**

Etiologies



Musculo-squelettiques
Pulmonaires
Digestives
Anxiété
Cardiaques

Costo-chondrite

Examens complémentaires: **AUCUN**

Traitements:
• **Antalgiques: Paracétamol/ AINS**

Etiologies



	Musculo-squelettiques
	Pulmonaires
	Digestives
	Anxiété
	Cardiaques

Costo-chondrite

Examens complémentaires: **AUCUN**

Traitements:
 • Antalgiques: **Paracetamol/ AINS**
 • **Froid ou chaud**

Etiologies



	Musculo-squelettiques
	Pulmonaires
	Digestives
	Anxiété
	Cardiaques

Costo-chondrite

Examens complémentaires: **AUCUN**

Traitements:
 • Antalgiques: **Paracetamol/ AINS**
 • **Froid ou chaud**
 • +/- **injections locales de corticoïdes**

Etiologies



	Musculo-squelettiques
	Pulmonaires
	Digestives
	Anxiété
	Cardiaques

Syndrome de Tietze

Etiologies



	Musculo-squelettiques
	Pulmonaires
	Digestives
	Anxiété
	Cardiaques

Syndrome de Tietze

• Douleur localisée

Etiologies



	Musculo-squelettiques
	Pulmonaires
	Digestives
	Anxiété
	Cardiaques

Syndrome de Tietze

• Douleur localisée
 • 2^{ème} ou 3^{ème} cartilage costochondral

Etiologies



	Musculo-squelettiques
	Pulmonaires
	Digestives
	Anxiété
	Cardiaques

Syndrome de Tietze

• Douleur localisée
 • 2^{ème} ou 3^{ème} cartilage costochondral
 • **Tuméfaction**

Etiologies

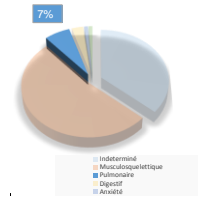


	Musculo-squelettiques
	Pulmonaires
	Digestives
	Anxiété
	Cardiaques

Etiologies



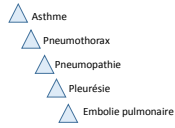
	Musculo-squelettiques
	Pulmonaires
	Digestives
	Anxiété
	Cardiaques



Etiologies



	Musculo-squelettiques
	Pulmonaires
	Digestives
	Anxiété
	Cardiaques



Etiologies



	Musculo-squelettiques
	Pulmonaires
	Digestives
	Anxiété
	Cardiaques

F. T. V. O.

Etiologies



	Musculo-squelettiques
	Pulmonaires
	Digestives
	Anxiété
	Cardiaques

F.

Fréquence Respiratoire

Etiologies



	Musculo-squelettiques
	Pulmonaires
	Digestives
	Anxiété
	Cardiaques

F. T.

Fréquence Respiratoire

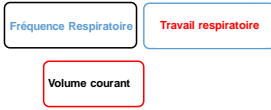Travail respiratoire

Etiologies



- Musculo-squelettiques
- Pulmonaires**
- Digestives
- Anxiété
- Cardiaques

F. T. V.

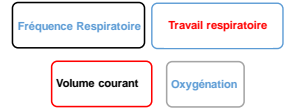

Etiologies



- Musculo-squelettiques
- Pulmonaires**
- Digestives
- Anxiété
- Cardiaques

F. T. V. O.

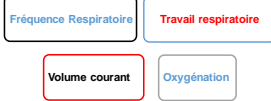

Etiologies



- Musculo-squelettiques
- Pulmonaires**
- Digestives
- Anxiété
- Cardiaques

F. T. V. O.



Etiologies

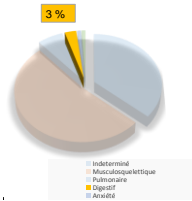


- Musculo-squelettiques
- Pulmonaires
- Digestives**
- Anxiété
- Cardiaques

Etiologies



- Musculo-squelettiques
- Pulmonaires
- Digestives**
- Anxiété
- Cardiaques

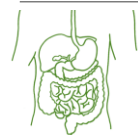

Etiologies



- Musculo-squelettiques
- Pulmonaires
- Digestives**
- Anxiété
- Cardiaques

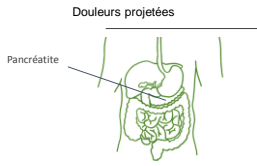
Douleurs projetées



Etiologies



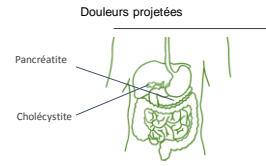
- Musculo-squelettiques
- Pulmonaires
- Digestives
- Anxiété
- Cardiaques



Etiologies



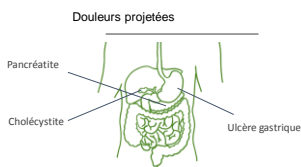
- Musculo-squelettiques
- Pulmonaires
- Digestives
- Anxiété
- Cardiaques



Etiologies



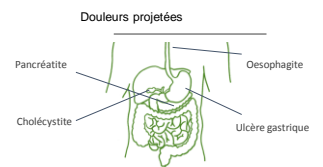
- Musculo-squelettiques
- Pulmonaires
- Digestives
- Anxiété
- Cardiaques



Etiologies



- Musculo-squelettiques
- Pulmonaires
- Digestives
- Anxiété
- Cardiaques



Etiologies



- Musculo-squelettiques
- Pulmonaires
- Digestives
- Anxiété
- Cardiaques

Interrogatoire

Etiologies



- Musculo-squelettiques
- Pulmonaires
- Digestives
- Anxiété
- Cardiaques

Interrogatoire

Palpation

Etiologies

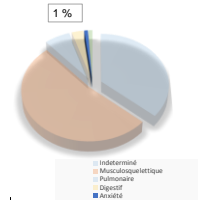


- Musculo-squelettiques
- Pulmonaires
- Digestives
- Anxiété
- Cardiaques

Etiologies



- Musculo-squelettiques
- Pulmonaires
- Digestives
- Anxiété
- Cardiaques



Etiologies



- Musculo-squelettiques
- Pulmonaires
- Digestives
- Anxiété
- Cardiaques

Etiologies



- Musculo-squelettiques
- Pulmonaires
- Digestives
- Anxiété
- Cardiaques

Uniquement diurnes

Etiologies



- Musculo-squelettiques
- Pulmonaires
- Digestives
- Anxiété
- Cardiaques

Uniquement diurnes

Chroniques/
intermittentes

Etiologies



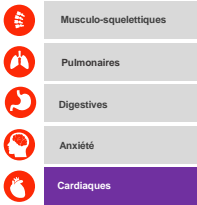
- Musculo-squelettiques
- Pulmonaires
- Digestives
- Anxiété
- Cardiaques

Uniquement diurnes

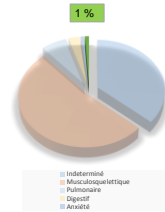
Chroniques/
intermittentes

Examen clinique
normal

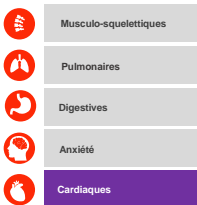
Etiologies



Etiologies




Etiologies



Saleeb et al. *Pediatrics*, 2011
37 causes cardiaques/3700 DT


Etiologies



Saleeb et al. *Pediatrics*, 2011
37 causes cardiaques/3700 DT
Arythmie supraventriculaire n=16




Etiologies



Saleeb et al. *Pediatrics*, 2011
37 causes cardiaques/3700 DT
Arythmie supraventriculaire n=16
Péricardite n=10



Etiologies



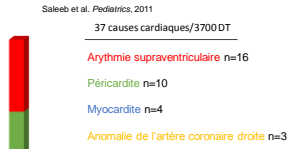
Saleeb et al. *Pediatrics*, 2011
37 causes cardiaques/3700 DT
Arythmie supraventriculaire n=16
Péricardite n=10
Myocardite n=4



Etiologies



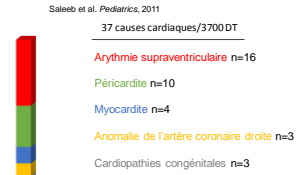
- Musculo-squelettiques
- Pulmonaires
- Digestives
- Anxiété
- Cardiaques



Etiologies



- Musculo-squelettiques
- Pulmonaires
- Digestives
- Anxiété
- Cardiaques



Red Flags



Red Flags



ATCD personnels:



Red Flags



ATCD personnels:
• Cardiologiques



Red Flags



ATCD personnels:
• Cardiologiques
• Coagulopathie



Red Flags

- ATCD personnels:**
- Cardiologiques
 - Coagulopathie
 - Vascularite (Kawasaki)



Red Flags

- ATCD personnels:**
- Cardiologiques
 - Coagulopathie
 - Vascularite (Kawasaki)
 - Néoplasie



Red Flags

- ATCD personnels:**
- Cardiologiques
 - Coagulopathie
 - Vascularite (Kawasaki)
 - Néoplasie



ATCD familiaux:

Red Flags

- ATCD personnels:**
- Cardiologiques
 - Coagulopathie
 - Vascularite (Kawasaki)
 - Néoplasie



ATCD familiaux:

- Mort subite

Red Flags

- ATCD personnels:**
- Cardiologiques
 - Coagulopathie
 - Vascularite (Kawasaki)
 - Néoplasie



ATCD familiaux:

- Mort subite
- Mort inexpliquée

Red Flags

- ATCD personnels:**
- Cardiologiques
 - Coagulopathie
 - Vascularite (Kawasaki)
 - Néoplasie



ATCD familiaux:

- Mort subite
- Mort inexpliquée
- Cardiopathie

Red Flags

- ATCD personnels:**
- Cardiologiques
 - Coagulopathie
 - Vascularite (Kawasaki)
 - Néoplasie



- ATCD familiaux:**
- Mort subite
 - Mort inexpliquée
 - Cardiopathie
 - Arythmie



Red Flags

- ATCD personnels:**
- Cardiologiques
 - Coagulopathie
 - Vascularite (Kawasaki)
 - Néoplasie



- ATCD familiaux:**
- Mort subite
 - Mort inexpliquée
 - Cardiopathie
 - Arythmie



Contexte de survenue:

Red Flags

- ATCD personnels:**
- Cardiologiques
 - Coagulopathie
 - Vascularite (Kawasaki)
 - Néoplasie



- ATCD familiaux:**
- Mort subite
 - Mort inexpliquée
 - Cardiopathie
 - Arythmie



Contexte de survenue:

- À l'effort

Red Flags

- ATCD personnels:**
- Cardiologiques
 - Coagulopathie
 - Vascularite (Kawasaki)
 - Néoplasie



- ATCD familiaux:**
- Mort subite
 - Mort inexpliquée
 - Cardiopathie
 - Arythmie



Contexte de survenue:

- À l'effort
- Prise de toxique

Red Flags

- ATCD personnels:**
- Cardiologiques
 - Coagulopathie
 - Vascularite (Kawasaki)
 - Néoplasie



- ATCD familiaux:**
- Mort subite
 - Mort inexpliquée
 - Cardiopathie
 - Arythmie



Signes associés:

Contexte de survenue:

- À l'effort
- Prise de toxique

Red Flags

- ATCD personnels:**
- Cardiologiques
 - Coagulopathie
 - Vascularite (Kawasaki)
 - Néoplasie



- ATCD familiaux:**
- Mort subite
 - Mort inexpliquée
 - Cardiopathie
 - Arythmie




Signes associés:

- Fièvre

Contexte de survenue:

- À l'effort
- Prise de toxique

Red Flags




ATCD personnels:

- Cardiologiques
- Coagulopathie
- Vascularite (Kawasaki)
- Néoplasie

ATCD familiaux:

- Mort subite
- Mort inexpliquée
- Cardiopathie
- Arythmie




Signes associés:

- Fièvre
- Palpitations

Contexte de survenue:

- À l'effort
- Prise de toxique

Red Flags




ATCD personnels:

- Cardiologiques
- Coagulopathie
- Vascularite (Kawasaki)
- Néoplasie

ATCD familiaux:

- Mort subite
- Mort inexpliquée
- Cardiopathie
- Arythmie




Signes associés:

- Fièvre
- Palpitations
- Syncope

Contexte de survenue:

- À l'effort
- Prise de toxique

Red Flags




ATCD personnels:

- Cardiologiques
- Coagulopathie
- Vascularite (Kawasaki)
- Néoplasie

ATCD familiaux:

- Mort subite
- Mort inexpliquée
- Cardiopathie
- Arythmie




Signes associés:

- Fièvre
- Palpitations
- Syncope
- Dyspnée

Contexte de survenue:

- À l'effort
- Prise de toxique

Red Flags




ATCD personnels:

- Cardiologiques
- Coagulopathie
- Vascularite (Kawasaki)
- Néoplasie

ATCD familiaux:

- Mort subite
- Mort inexpliquée
- Cardiopathie
- Arythmie




Signes associés:

- Fièvre
- Palpitations
- Syncope
- Dyspnée
- Toux

Contexte de survenue:

- À l'effort
- Prise de toxique

Red Flags




ATCD personnels:

- Cardiologiques
- Coagulopathie
- Vascularite (Kawasaki)
- Néoplasie

ATCD familiaux:

- Mort subite
- Mort inexpliquée
- Cardiopathie
- Arythmie




Signes associés:

- Fièvre
- Palpitations
- Syncope
- Dyspnée
- Toux
- Cyanose

Contexte de survenue:

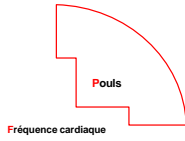
- À l'effort
- Prise de toxique

Red Flags

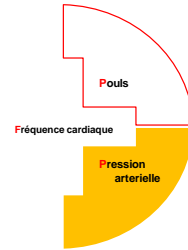


Fréquence cardiaque

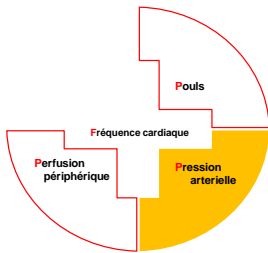
Red Flags



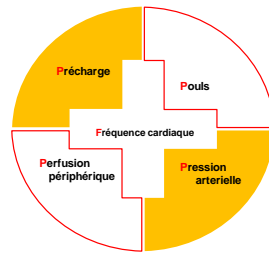
Red Flags



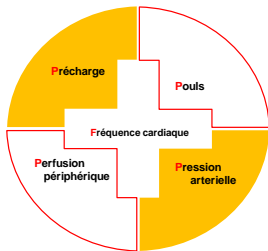
Red Flags



Red Flags



Red Flags

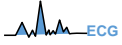


F. T. V. O.

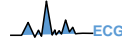
Examens complémentaires



Examens complémentaires

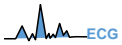

Examens complémentaires



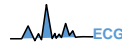
Réalisé dans 36 à 100% des douleurs thoraciques

Examens complémentaires



- Réalisé dans 36 à 100% des douleurs thoraciques
- Pathologique dans 1 à 16 % des cas

Examens complémentaires

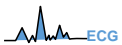

- Réalisé dans 36 à 100% des douleurs thoraciques
- Pathologique dans 1 à 16 % des cas



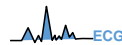
Radio de thorax

Examens complémentaires



- Réalisé dans 36 à 100% des douleurs thoraciques
- Pathologique dans 1 à 16 % des cas

Examens complémentaires



- Réalisé dans 36 à 100% des douleurs thoraciques
- Pathologique dans 1 à 16 % des cas



Radio de thorax

Réalisée dans 34 à 98% des douleurs thoraciques



Radio de thorax

- Réalisée dans 34 à 98% des douleurs thoraciques
- Pathologique dans 11 à 28 % des cas

Examens complémentaires



Echographie cardiaque

Saleeb, 2011. Effectiveness of Screening for Life-Threatening Chest Pain in Children

38% des 3700 patients avaient eu une échographie cardiaque

Examens complémentaires



Echographie cardiaque

Saleeb, 2011. Effectiveness of Screening for Life-Threatening Chest Pain in Children

38% des 3700 patients avaient eu une échographie cardiaque

- 88,1% (1242) étaient **normales**
- 11,1% (157) d'**incidentalomes**
- 0,8% (11 patients) **anormales** en lien avec la DT

Examens complémentaires



Troponine

Examens complémentaires



Troponine

Liesmer, 2012, use and misuse of serum troponin

Examens complémentaires



Troponine

Liesmer, 2012, use and misuse of serum troponin

Dosage chez 1409 enfants pour DT: **4% d'augmentation** (63)

Examens complémentaires

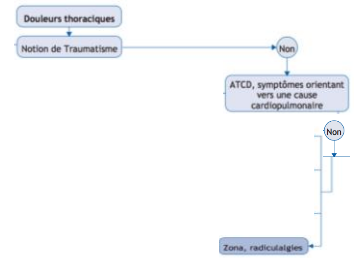
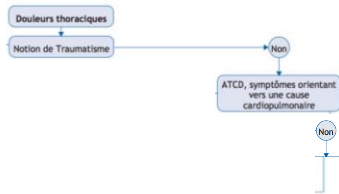
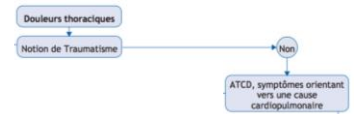
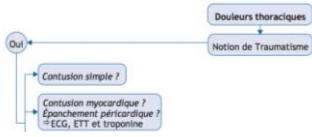

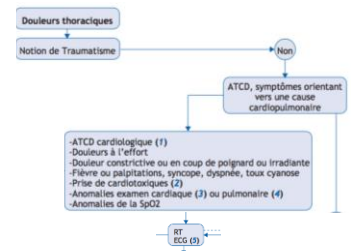
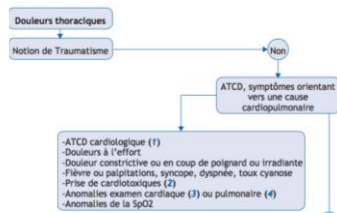
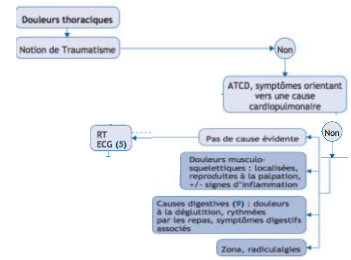
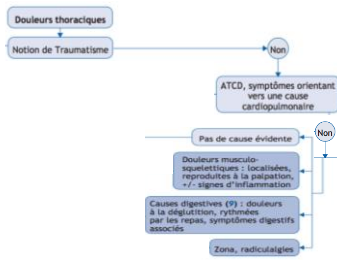
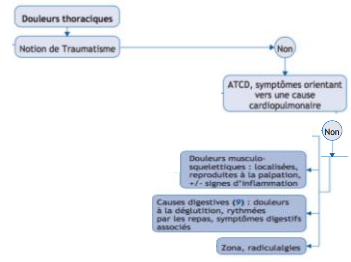
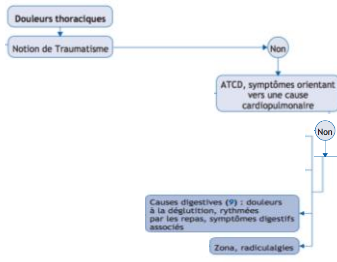
Troponine

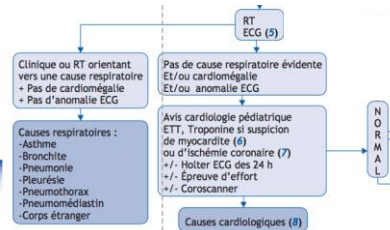
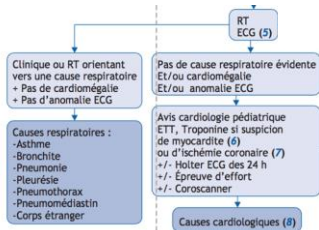
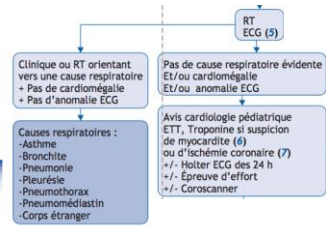
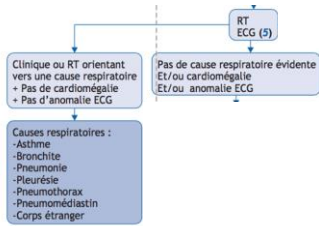
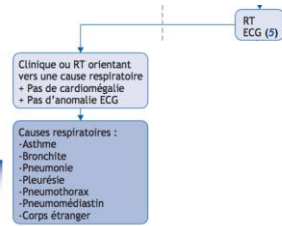
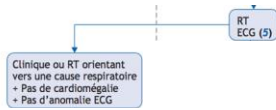
Liesmer, 2012, use and misuse of serum troponin

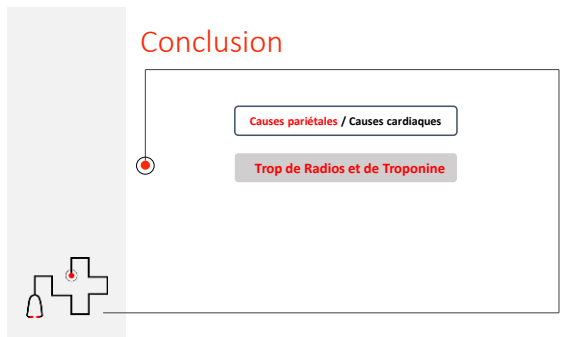
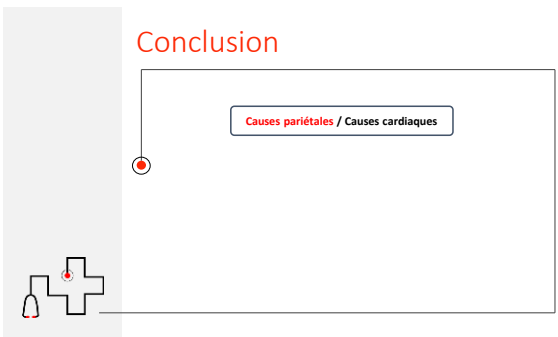

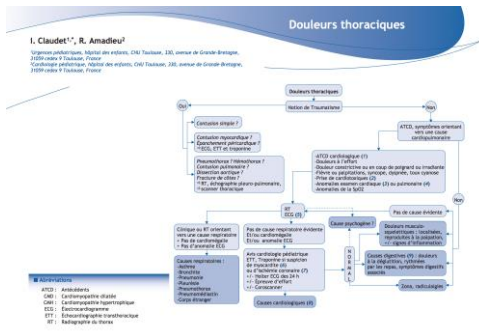
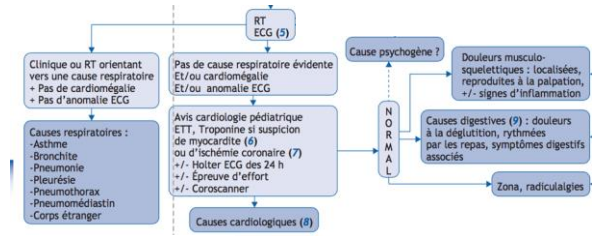
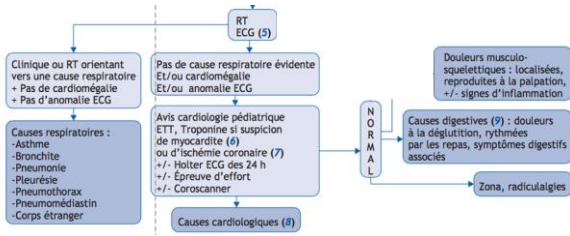
Dosage chez 1409 enfants pour DT: **4% d'augmentation** (63)

ECG normal
+
Apyrétique









Conclusion

Causes pariétales / Causes cardiaques

Trop de Radios et de Troponine

Red Flags



Conclusion

Causes pariétales / Causes cardiaques

Trop de Radios et de Troponine

Red Flags

Consignes de reconsultation



MERCI

